平成26年5月 VOL. 4

高松医療センター
Medical News

基　本　理　念

私達は、患者様とその御家族の立場に立った医療の推進に努めます

新年度のご挨拶

昨年４月に院長の重責を任され、あっという間に１年が過ぎ、平成２６年度がスタートしました。昨年度は地域の開業医の先生方をはじめ、県内外の中核病院の先生方には、大変お世話になり誠にありがとうございました。ご無礼も多々あったかと存じますが、何卒お許しください。

さて今年度、当院は「基本に帰れ！意識を変えよ！」を合言葉に、診療体制を中心として、様々な事について基本に立ち返り、病院のあり方を模索していくことを目標にしています。

当院の大きな役割である政策医療の部門は、当院の成り立ちそのものである結核診療と、ＡＬＳを中心とした神経難病の診療です。それら政策医療に関連した疾患群を含めた診療部門が、当院の大きな柱であることは言うまでもありませんが、高松市を中心とした医療圏における当院のもう一つの大きな役割は地域医療連携に他なりません。高度に専門化した医療を提供する中核病院と、在宅医療を含めた地域医療の最前線で尽力されている、かかりつけ医としての診療所の先生方との橋渡しが出来るような医療環境を提供できるよう、努力をしてまいりたいと考えています。

次に当院の診療体制について少し紹介させていただきます。

当院入院の半数以上を占める神経難病診療に従事する神経内科医師は、昨年4月に1名の常勤医師を迎え3名の体制で、これまで以上に充実した診療が可能となっています。

呼吸器内科はこれまで通り2名で診療体制を堅持し、結核診療をはじめとした呼吸器感染症、ＣＯＰＤを中心とした慢性肺疾患などに幅広く対応しています。

昨年3月に水重前院長の退職に伴い、循環器内科は2名に減りましたが、冠動脈疾患を中心とした診療（カテーテル検査およびステント留置術）はそれまで通りの体制を維持し、また末梢動脈疾患（ＰＡＤ）への対応（下肢閉塞性動脈硬化症に対するステント留置術）にはこれまで以上に力を注いでおり、患者数も徐々に増加しています。

また、糖尿病をはじめとした生活習慣病や内科疾患全般に対応する内科医師は2名、消化器内科は1名と変わりはありませんが、今回紹介させていただく大きなニュースは外科系の診療体制です。昨年秋までは外科医師・整形外科医師ともに1名の診療体制を維持してまいりましたが、10月より常勤の外科医師1名を迎え、これまで以上に一般外科・整形外科診療に厚みが増し、当院としては大変心強い限りです。今回は特に外科の診療体制について特集で紹介させていただきます。何卒、ご指導ご鞭撻のほど宜しくお願い申し上げます。

院長　細川　等

診療科紹介　外　科

当院外科は

日本外科学会、日本消化器外科学会など各専門学会の専門医・認定医の資格を有する外科医二名体制で、消化器科外科を中心に診療を行っています。

CTやMRIなどを利用した詳細な術前画像や、内視鏡検査や治療での消化器内科との連携など、院内の各部門と協力し、円滑で効果的な診療を心がけています。

病状や全身状態を考慮した最適な方針を検討し、十分なインフォームドコンセントのもとで、患者様、ご家族の理解が得られる治療を目指しています。

また、外科的治療（手術）にこだわることなく、広く保存的（内科）治療および外科治療の中から最善の方法を提供できるように努力しています。

消化器外科

消化管（食道、胃、十二指腸、小腸、大腸、肛門）および肝・胆・膵（肝臓、胆嚢、胆道、膵臓）の疾患(潰瘍、腹膜炎、胆石など)と悪性疾患(がん)に対して手術を中心とした外科的治療を行っています。

一般外科

鼡径ヘルニアや甲状腺疾患、外傷など広く外科的治療を必要とする疾患を対象とします。痔核、痔瘻、裂肛という肛門周囲の疾患にも対応しています。その他、急性虫垂炎や消化管穿孔、鼡径ヘルニア嵌頓などの救急疾患の受け入れも行っています。

腹腔鏡下手術をはじめとした低侵襲手術の導入により、身体への負担を軽減すると共に、入院期間の短縮を図っています。

入院中も良好な全身状態を保ち、早期の回復をはかれるようにNST（栄養サポートチーム）のスタッフによる栄養管理と指導も行っています。

がん治療は

各種がん診療ガイドラインの方針に沿ったがん治療を基本としています。当科ではがん治療専門医が中心となって診断、治療にあたっています。

腹腔鏡下手術

比較的早期から行われている胆嚢摘出術では、胆嚢炎の状況に応じて腹腔鏡下胆嚢摘出術を実施しています。胃十二指腸の潰瘍穿孔や急性虫垂炎、あるいは脾臓摘出術などの良性疾患に対しても、病状に応じて腹腔鏡下手術を行っています。

また大腸がんにおいても、進行度に応じて腹腔鏡による手術を適応しています。

ヘルニア手術

鼡径ヘルニア（脱腸）に対しては、従来の手術方法に加え、シリコンメッシュを用いた術後疼痛の少ない術式の手術を選択しています。

輸液ルートや経腸栄養経路の確保について

いろいろな病気で経口での栄養摂取が困難になった場合、現在では胃瘻造設が一般的となっています。当科においても消化器内科と連携し、内視鏡下胃瘻造設術（PEG）を施行しております。

また、手術歴や腹水貯留などのためPEG造設が不可能な場合には、PTEG（経皮経食道胃瘻管挿入術）あるいは開腹下胃瘻造設術も施行しています。

抗がん剤の投与や中心静脈栄養などのために輸液ルートを確保する必要がある場合には、積極的に皮下CVポート留置を行っています。他院から全身状態不良の輸液ルート確保目的での紹介例も多く、設置部位や方法などを工夫し、実施しています。

在宅療養中や介護施設へ入所中の患者様で胃瘻増設をご希望の場合には、地域医療連携室までご連絡下さい。

知っているようで知らない『痔』

四段階注射法による硬化療法

出血や肛門からの脱出という症状を伴う内痔核の治療法といえば、手術であり、術後は痛いというイメージが多いのではないでしょうか。これまでにも、内痔核の治療法には切除手術の他に、痔核を薬剤で固めてしまう硬化療法もあったのですが、効果が一年ほどと短かったために広くは施行されていませんでした。

しかし、平成１７年に硫酸アルミニウムカリウム水和物とタンニン酸を主成分とする薬剤を痔核に注射する治療法（ＡＬＴＡ療法）は、従来の硬化剤と比較して治療効果の持続期間が長く、切除手術に匹敵する効果が得られるとされ、既に全国で２０万例以上に実施されています。この治療法は、切除手術と比較して痛みが少なく、手術翌日から排便も普通にでき、入院も短期間です。

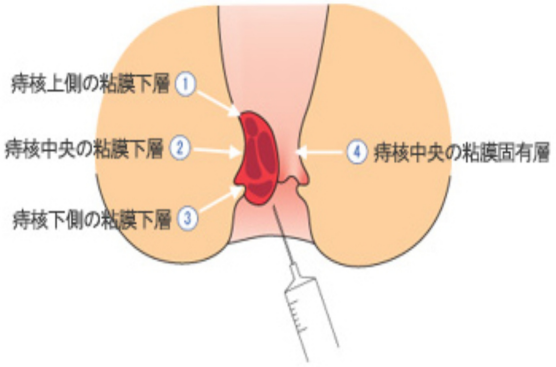

実際の方法は、肛門の周囲だけに麻酔を行い、一つの痔に対して一度に四回に分けて薬剤を注射します。この方法で正確に注射する（四段階注射法）には技術を要しますので、肛門を専所用卒門にしている医師の中でも、硬化療法の講習を受けた医師にしか施行できないことになっています。

画期的な治療法ですが、頻度は高くありませんが副作用も報告されており、再発率も切除手術に比べると高いとされています。また、すべての痔核が適応になるというものでもありませんし、この治療法が向かない方もおられます。注射だからと言って、安易に考えず、手術の場合に匹敵する注意が必要です。とは言え、内痔核に対する注射療法（ＡＬＴＡ療法）は患者様への負担が少なく、非常に有用な治療法と言えます。

注目される新しい考え方

一方で、内痔核に対する注射療法（ＡＬＴＡ療法）は「切らずに痔核を治す」を主目的とし、当初単独での使用が推奨されました。従って、外痔核を主体とするものや、発症から長期間となり繊維化して硬くなった内痔核や皮垂や肛門ポリープ伴うものには対応できず適応外とされています。

現在、注目を浴びている方法の一つとして併用療法（切除手術にＡＬＴＡ療法を併せて使用）があります。例えば、大きな外痔核が併存する場合には、大きなものは結紮切除の手術を施行し、他の部位はＡＬＴＡ療法というコンビネーション治療や、先ずＡＬＴＡ療法を行い数ヶ月の経過観察後に外痔核の縮小する程度を見極めてから切除を行うという二段階治療などです。

結紮切除とＡＬＴＡ療法を併用（補助）することで、その各々の長所を生かし患者様のニーズに応える選択肢が増えています。どういった治療方法が最適であるかは個々の患者様の状態によって異なりますが、一人ひとりに合った治療法をご提示していきたいと考えておりますので、お気軽に地域医療連携室までご連絡下さい。

医師紹介

外科部長
長 堀　順 二

弘前大学医学部　昭和49年卒
日本外科学会専門医・指導医
日本消化器外科学会
専門医・指導医

外科医長
小 田　浩 睦

徳島大学医学部　平成2年卒
日本外科学会専門医
日本消化器外科学会認定医
消化器がん外科治療認定医
日本臨床外科学会
日本大腸肛門病学会
日本内視鏡外科学会
日本腹部救急医学会
日本医師会認定産業医
麻酔科標榜医

画像診断検査のご案内

当院では先生方からのご紹介による画像診断検査を行っております。以下の画像診断機器のご利用について、地域医療連携室にてご予約を承っております。

ただし、当院では放射線科医が常駐しておりませんでの、画像所見につきましては毎週水曜午前に所見を作成し、郵送にてご紹介頂きました先生方のところへお送りさせて頂くこととなります。また、画像所見の必要ない場合には、検査後画像データを患者様にお渡しさせて頂くこともしております。

画像診断検査のご依頼につきましては、下記の地域医療連携室までお気軽にご連絡下さい。

ＣＴ

64列CTにより、高速、精密撮像が可能です。例えば胸部の撮影では、40ｃｍを約9秒でスキャンができ、患者様の呼吸停止の負担を軽減できます。心電同期により冠動脈造影も施行しており、解析データと共にお渡し致します。整形領域における骨性変化の診断にも有用で、3Dデータより画像再構成を行い様々な画像を提供させて頂いております。

64列MDCT　東芝Ａｑｉｌｉｏｎ６４

1TMRI　東芝Execelart　ＶＧ

ＭＲ

当院のMRIは、真空遮音による静音装置を備えており、耳栓なしで検査を受けられるぐらいの騒音しか発生しません。スタッフは、丁寧な説明と接遇を心がけ致して居り安心して検査を受けられます。撮像シーケンスは、ルーチンを設定し行っておりますが、必要な撮像方法がありましたらご指示頂けましたら対応致しております。

（ルーチンシーケンス）

頭部　横断像にて（FLAIR、DWI、T1、T2）
頭部＋MRAでは頭部のMRAのMIP像を追加
腰椎　横断像にて（T1、T2）矢状断にて（T1、T2）

画像検査のお申し込みは
地域医療連携室までご連絡下さい

TEL:087-841-2162

FAX:087-841-2178

独立行政法人　国立病院機構
高松医療センター
〒761-0193
香川県高松市新田町乙8
TEL:087-841-2146　FAX:087-841-2178
URL:http://www.hosp.go.jp/~takamath/

編集後記

いよいよ新年度が始まりました。今年度も高松医療センターのＨＯＴな話題を提供できるよう、スタッフ一同気合を入れて頑張ります！今年度も高松医療センターメディカルニュースをよろしくお願い申し上げます。

発行責任者:病院長　細川 等　編集責任者:地域医療連携室